

2ème PARTIE - Exercice 2 - Pratique d'une démarche scientifique ancrée dans des connaissances (Enseignement Obligatoire). 5 points.

NEURONE ET FIBRE MUSCULAIRE : LA COMMUNICATION NERVEUSE

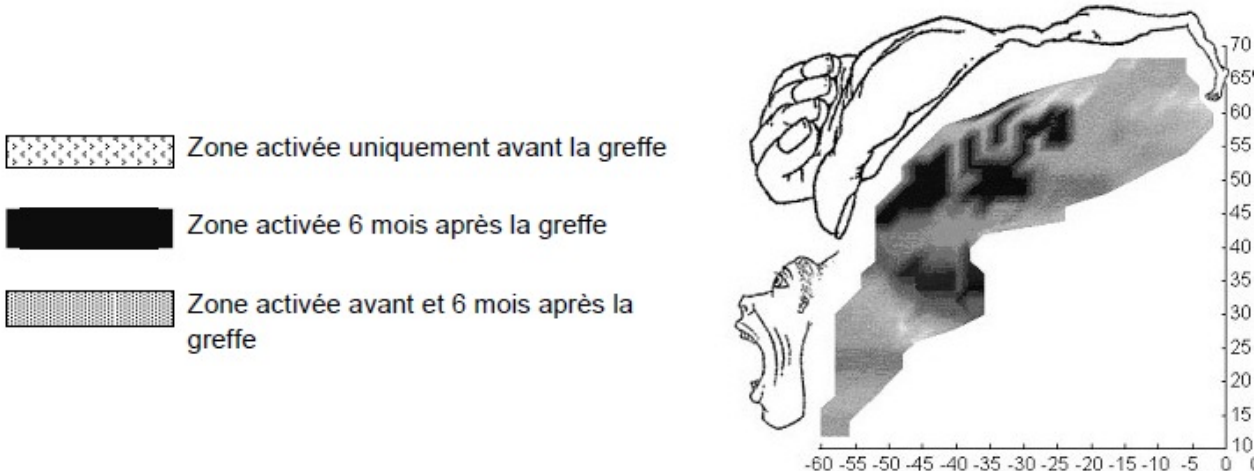
Les recherches sur le cerveau et les techniques d'imagerie ont dévoilé les capacités du cerveau à se réorganiser chez les individus adultes.

À partir de l'exploitation des documents proposés, indiquer les caractéristiques de la plasticité cérébrale du cortex moteur et les conditions de son développement.


Document 1 : Étude de l'activité du cortex moteur après une greffe des deux mains.

Un homme a subi en 1996 la section accidentelle de ses deux mains. En 2000, soit 4 ans après l'amputation, une greffe bilatérale des mains a été pratiquée à Lyon. Les mouvements de la main sont effectués grâce aux muscles de l'avant-bras. Avant l'opération, cet homme amputé des mains pouvait contracter les muscles de ses avant-bras.

Document 1a : Évolution de la carte d'activation obtenue dans le cortex moteur de l'hémisphère gauche (qui contrôle la main droite) lorsque le patient exécute des mouvements de la main droite avant et après l'opération.



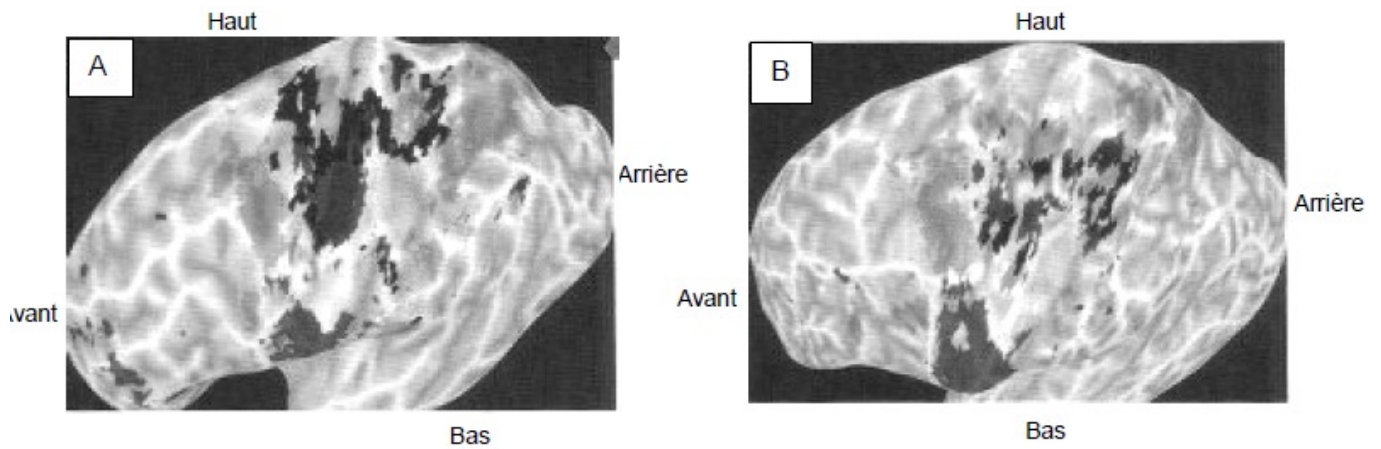
Document 1b : Évolution de la carte d'activation obtenue dans le cortex moteur de l'hémisphère droit (qui contrôle la main gauche) lorsque le patient exécute des mouvements de la main gauche avant et après l'opération.



**Document 2 : Comparaison de la carte motrice de 2 individus sains**

La cartographie du cortex moteur de l'hémisphère gauche de deux individus A et B différents a été obtenue en leur demandant d'effectuer les mêmes mouvements sollicitant des régions musculaires précises : mouvement de l'œil, des doigts, du poignet ou de l'avant-bras.

Les cartes motrices des deux individus sains A et B sont présentées ci-dessous.



Zones activées lors des divers mouvements

D'après : <http://www.sportifmytho.com/article-a-chaque-sport-son-cerveau-118507248.html>

**Document 3 : Modifications cérébrales observées après une lésion due à un A.V.C. (accident cérébral vasculaire).**

	<b>Phase précoce (2 à 3 mois après l'AVC)</b>	<b>Phase tardive (jusqu'à 12 à 18 mois après l'AVC)</b>
<b>Mécanismes de plasticité cérébrale</b>	- activation de certaines synapses préexistantes mais inactives - activation de certaines synapses préexistantes qui étaient inhibées* par d'autres neurones	- apparition de nouvelles synapses - création de nouveaux circuits de neurones

\* inhibé : dont le fonctionnement est bloqué

D'après « La contre-attaque du cerveau », F. Chollet - La Recherche « Spécial cerveau » Juillet-Aout 2013

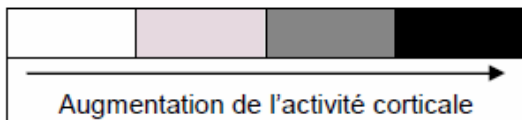
**Document 4 : Évolution de la zone corticale motrice dédiée aux doigts en fonction de l'entraînement au piano.**

On étudie les effets d'un entraînement moteur au travers des mouvements des doigts. Chaque jour, pendant 5 jours, 3 groupes de 6 personnes non musiciennes viennent pratiquer le piano (ou ne rien faire) pendant 2 heures.

- Groupe 1 : les personnes pratiquent une séquence de huit notes à faire avec la main droite (notamment avec le doigt le plus long) au piano avec un métronome.
- Groupe 2 : les personnes jouent ce qu'elles veulent au piano mais n'ont pas le droit de jouer des séquences fixes.
- Groupe 3 : les personnes ne font rien.

Tous les jours, on procède à une stimulation magnétique transcrânienne (TMS) qui permet de définir la cartographie des zones motrices corticales pour les muscles fléchisseurs et extenseurs du plus long doigt de la main droite. L'activité de la zone corticale mesurée pour les 3 groupes pendant les 5 jours est présentée dans le tableau suivant.

Groupes		Activité des zones du cortex moteur des muscles fléchisseurs et extenseurs du plus long doigt (majeur) de la main droite.				
		Jour 1	Jour 2	Jour 3	Jour 4	Jour 5
Groupe 1 :	Muscles fléchisseurs					
	Muscles extenseurs					
Groupe 2	Muscles fléchisseurs					
	Muscles extenseurs					
Groupe 3	Muscles fléchisseurs					
	Muscles extenseurs					



2 cm

D'après Elbert coll.(1998). *Neuroreport*, 9, 3571-3575.